UNIVERSITÄT BERN

TIERPARK BERN
Dählhölzli + BärenPark

Thèse de doctorat sur l'état de santé des Cistudes d'Europe (*Emys orbicularis*) en Suisse

Katja Schönbächler

- Développement d'un protocole pour l'évaluation de la santé des Cistudes d'Europe

- Améliorer les connaissances de base sur cette espèce

Animaux et Méthodes

N = 140
SwissEmys, Tierpark Bern, Papiliorama
Animaux sauvages de Genève et Neuchâtel

Examen clinique

- Données biométriques
- Photographies
- Adspection et palpation

Prélèvement des échantillons

- Écouvillon choanal et cloacal
- Pris de sang
- Fèces / Rinçage cloacal

Imagerie diagnostique

- Radiographie
- Échographie

Écouvillons	Analyse de sang	Fèces / Parasitol.	Imagerie
Mycoplasme	Hématocrit	Nativ	skeleton
Herpesvirus	Leucocytes	Iodine	organes internes
Ranavirus	Hémogramme différentiel	SAF méthode	

UNIVERSITÄT BERN

TIERPARK BERN
Dählhölzli + BärenPark

Pourquoi ces agents pathogènes ?

***Mycoplasma* spp, Herpesvirus, Ranavirus:**

- infections avec symptoms non spécifiquement = anorexie et apathie
- symptoms respiratoires = Problèmes respiratoires, inflammation oculaire avec écoulement nasal et oculaire

→ Cliniquement, les agents pathogènes sont très similaires, les animaux peuvent aussi être des **porteurs discrets.**

Foto: Katja Schönbächler

Quellen:
Kolesnik et al. Detection of Mycoplasma spp., herpesviruses, topiviruses, and ferlaviruses in samples from chelonians in Europe. Journal of Veterinary Diagnostic Investigation 2017, Vol. 29(6) 820–832.
Marschang RE. Viruses infecting reptiles. Viruses 2011;3:2087–2126

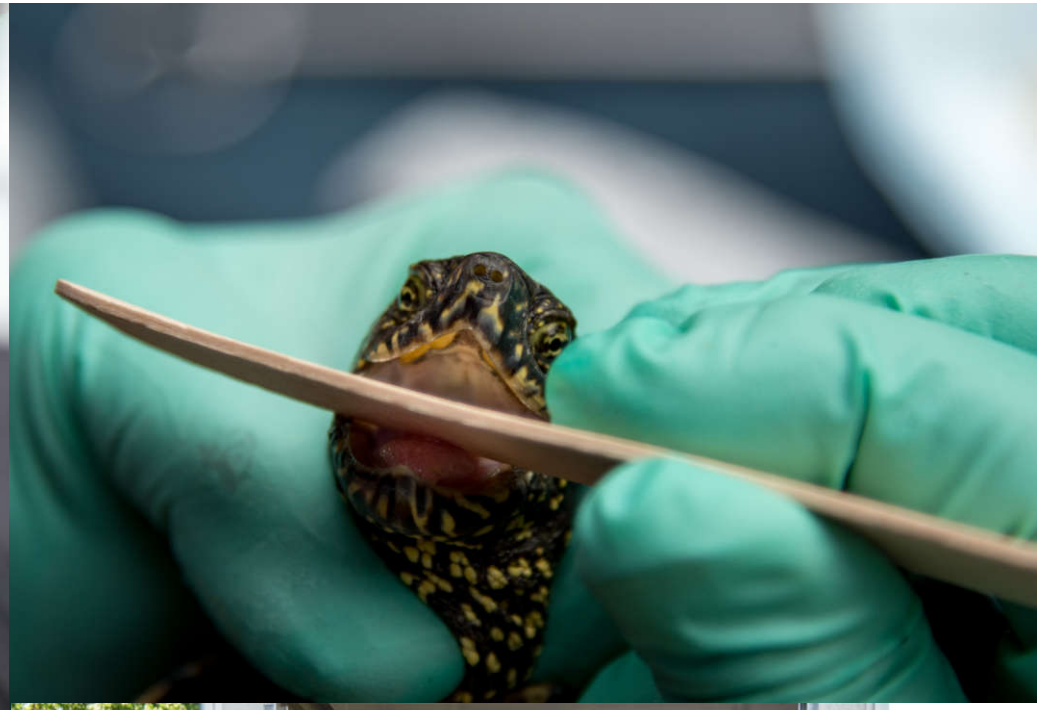

UNIVERSITÄT BERN

TIERPARK BERN
Dählhölzli + BärenPark

Résultats importants

Pathogènes:

- > 40% positif pour mycoplasme – tous les éleveurs et les populations sauvage → seulement un animal présentant des symptômes respiratoires
- 0 animaux avec Herpes ou Ranavirus

Parasites:

- Décès causés par le parasite Spirorchis spp dans trois stations d'élevage en Suisse → Traitement avec praziquantel avant la réintroduction

UNIVERSITÄT BERN

Spirorchis elegans

- 2012/2013 Spirochidiasis grave dans une populations sauvage d'*Emys orbicularis* en Espagne: Probablement introduit par *Trachemys scripta*
- Le parasite circule dans le système vasculaire

Problème : Detection de ce parasite n'est pas facile → des œufs dans les fèces, mais ils ne sont pas toujours excrétés

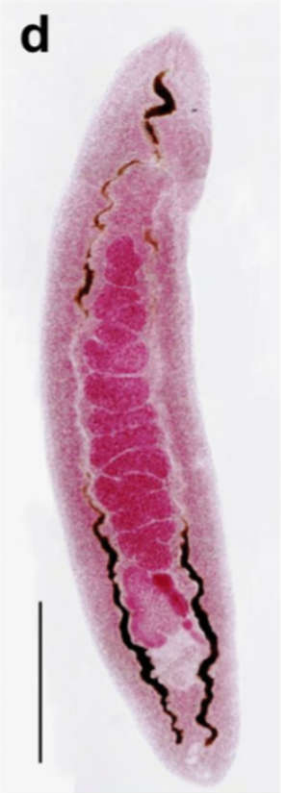

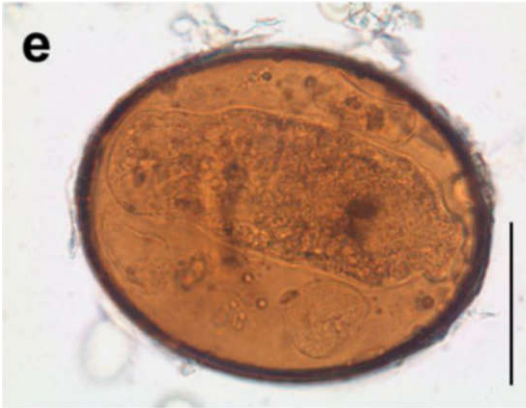

Quelle Bilder:
Iglesias et al. First reported outbreak of severe spirorchiidiasis in *Emys orbicularis*, probably resulting from a parasite spillover event**.** Dis Aquat Org. 2015, Vol. 113: 75–80

UNIVERSITÄT BERN

TIERPARK BERN
Dählhölzli + BärenPark

Questions ouvertes:

- Importance clinique des mycoplasme?
- Distribution / cycle du Spirorchis et comment l'atteindre ce parasite?

→ d'autres études, également dans d'autres pays, sont nécessaires

Merci pour votre attention!

Questions?

schoenbaechler.katja@gmail.com